

A-12 出産後に死亡した親と仔の例

ヘルメットカメレオン *Chamaeleo hoehnelii*(Trioceros)

写真 1



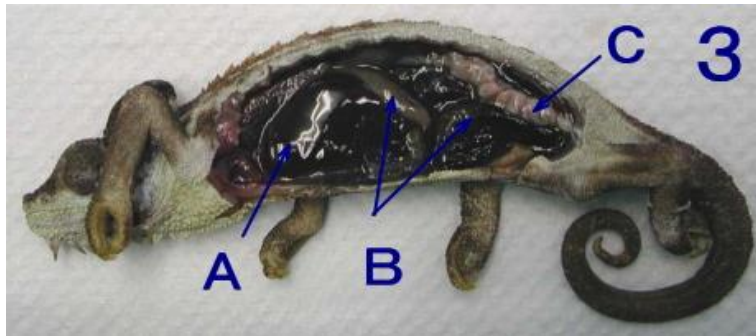
体重1.3 g ♀ 産後1週間程度

写真 2



この症例から胎生で生まれた

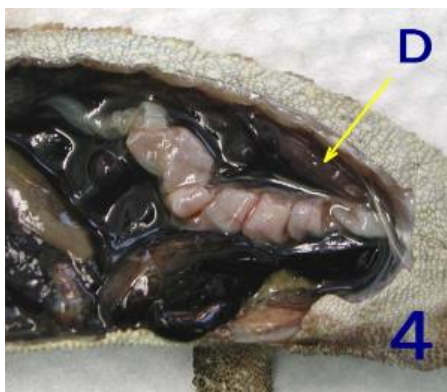写真 3



A : 肝臓 B : 消化管 C : 卵管

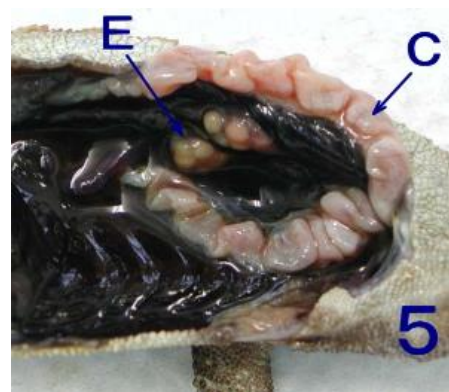
出産後体調が回復せず1週間程度で死亡した個体。仔も胎膜からはうまく出ることができ、捕食も少ししていたようですが順次死亡しました。

写真 4



D : 肝臓

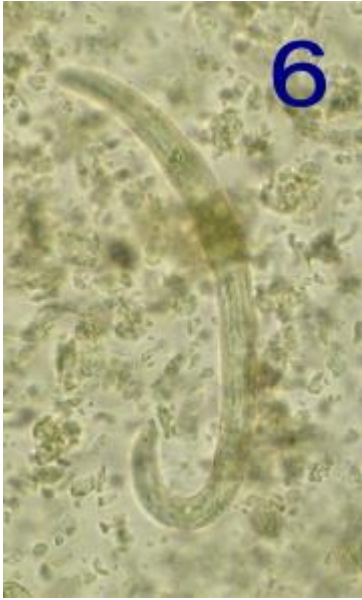写真 5-消化管を取り除いた後-



E : 左右卵巣

卵管はまだ収縮の途中のようでかなり目立っています。

写真 6



直腸から便を採取して検査すると孵化した線虫仔虫が観察されました。虫卵は認められませんでした。